Lane Medical Library 1931

Aus der Universitäts-Kinderklinik zu Göttingen
(Direktor: Professor Dr. Beumer)

Über das Vorkommen und den Verlauf des allgemein verbreiteten Emphysems

Inaugural-Dissertation
zur
Erlangung der Doktorwürde
der
Hohen Medizinischen Fakultät
der Universität zu Göttingen

vorgelegt am 15. November 1930 von

Hans Luyken
aus Stolberg (Harz)

Göttingen 1931

Gedruckt mit Genehmigung der Medizinischen Fakultät
der Universität zu Göttingen

Dekan: Professor Dr. Georg Gruber
Referent: Professor Dr. Beumer

Tag der mündlichen Prüfung: 17. Februar 1931

Universitätsverlag von Robert Noske in Borna-Leipzig

Im Jahre 1853 machte Roger in der Medizinischen Gesellschaft der Hospitäler in Paris eine kurze Mitteilung über das allgemein verbreitete Emphysem und über derartige Krankheitsfälle, die von ihm und seinem Lehrer Blache beobachtet waren. Schon früher war man auf diese Erscheinung aufmerksam geworden. 1827 beschreibt Vitry (1) einen solchen Fall bei heftiger Bronchitis. 1929 beobachtet Jahn (2) ein allgemeines Emphysem bei einem Erwachsenen, kann aber die Ursache davon nur vermuten. Auch Laennec (3) sagt schon im Anschluß an die Beschreibung des Lungenemphysems: „Wenn das Interlobularemphysem sich in der Nähe der Lungenwurzel befindet, erreicht es rasch das Mediastinum, und von da den Hals und das Zellgewebe zwischen den Muskeln unter der Cutis alle Teile des Körpers." Weitere Mitteilungen über das allgemeine Emphysem berichten Cruveilhier (4) und Weber (5).

Roger vermutet zunächst nur auf Grund der Verbindung des allgemein verbreiteten Emphysems mit einer Krankheit des Atmungsapparates, daß die Luftwege an einer Stelle verletzt würden und dadurch mit dem peripheren Bindegewebe in Kommunikation getreten seien. Den Beweis für diese Vermutung lieferte zuerst Guillot (6), der über 16 von ihm beobachtete Fälle eine Abhandlung schrieb, die er nach der stufenweisen Entstehung des Emphysems in drei verschiedene Arten teilte:

1. 9 Fälle von interlobulärem und subpleuralem Emphysem,
2. 3 Fälle von subpleuralem und mediastinalem Emphysem,
3. 4 Fälle von subpleuralem und mediastinalem und subkutanem Emphysem.

Nach Ozanam (7), der sich auch wieder mit diesem Stoff beschäftigt hatte, erschien 1862 die erste ausführliche Beschreibung von Roger (8), der 19 Fälle eigener und fremder Beobachtung zusammenstellte. Seit dieser Zeit finden sich in der Literatur immer wieder Veröffentlichungen über allgemein verbreitete Emphyseme. Auch an der hiesigen Kinderklinik wurde ein solcher Fall aufgenommen, der den Anlaß gab, die bisherigen Beobachtungen und Erfahrungen bei dieser seltenen Komplikation zusammenzustellen.

Bild bei der Aufnahme
am 7. 4. 1929.

Bild nach Abheilung
des allgemein verbreiteten Emphysems.

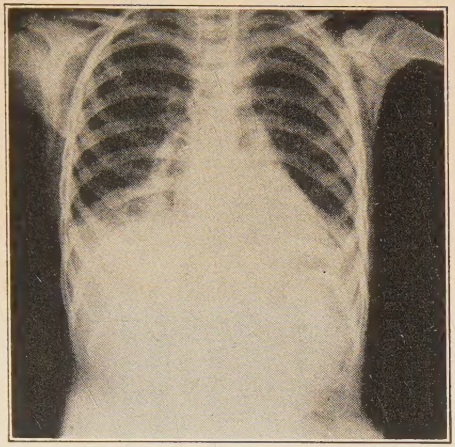

Aufnahme am 7. 4. 1929.

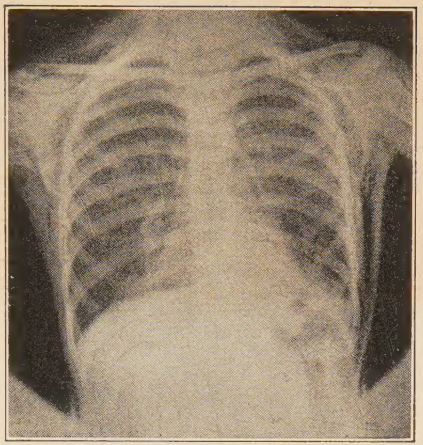

Aufnahme am 13. 4. 1929.

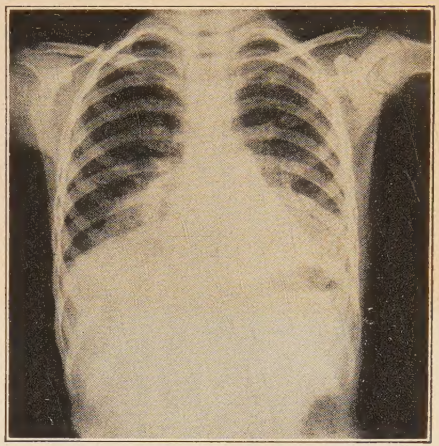

Aufnahme am 20. 4. 1929.

Die Krankengeschichte der kleinen Patientin ist folgende:

Anamnese: M. F., Mädchen von 6 Jahren. Kräftig und stets gesund, keine Infektionskrankheiten.

Vor 3 Wochen erkrankte das Kind mit Schnupfen, Husten und häufigem Erbrechen. 8 Tage später wurde es in ein Bad geschickt, wo die Anfälle häufiger wurden, etwa 20—30 am Tage. Von der Mutter wird typisches „Ziehen" beschrieben. Nach dem Anfall trat häufig Erbrechen ein. Sputum weißlich, oft auch gelblich.

Einen Tag vor der Aufnahme war das Kind apathisch, hustete wie immer viel und in der linken Halsseite zeigte sich eine mumpsartige Schwellung mit Knistern. Am Tage darauf bemerkte man morgens Gesichtsödem.

Appetit schlecht, zuletzt nichts mehr gegessen. Stuhl ohne Besonderheiten.

Aufnahme am 7. 4. 1929.

Ausgedehntes Hautemphysem. Temperatur 37,8. Puls 120. Atemzüge 32. Leukozyten 19 500, Lymphozyten 42%.

Röntgenaufnahme am 7. 4. 1929.

Die Luft zeichnet sich in den Gewebsspalten deutlich ab, besonders links entlang dem Brustkorb ein 3 mm breiter Luftspalt. Der linke Phrenikokostalwinkel ist durch eine Verschattung ausgefüllt. Das Zwerchfell scheint adhärent. Der Komplementärraum ist aufgehoben. Die Herzgrenze ist unscharf. Nirgends finden sich wesentliche Aufhellungen neben dem Herzrand. Im linken Unterfeld zieht vom 8. Interkostalraum eine scharfe Begrenzungslinie schräg nach oben median. Ähnliche Linien finden sich entlang der 6. Rippe (hervortretende Muskelsepten?). Die Lungenzeichnung ist allenthalben sehr grobfleckig. Über beiden Zwerchfellkuppeln Verdichtung des Streifenwerks.

Diagnose: Allgemein verbreitetes Emphysem, doppelseitige Pneumonie, Pertussis, eitrige Bronchitis mit sehr reichlicher maulvoller Exspektoration.

Verlauf: Die Keuchhustenanfälle schwanken in den ersten 6 Tagen nach der Aufnahme zwischen 35 und 48 am Tage. Das Kind erhält reichlich Narkotika: Narkophin, Chloralhydrat, Luminal, Morphium, Adalin. Ferner wird viermal täglich ein Chininzäpfchen gegeben. Die Atemzüge betragen am 2. Tage 36, am 3. Tage 40 in der Minute. Während der Chiningaben in den ersten 4 Tagen hält sich die Temperatur zwischen 38° morgens und 39° abends. Der Puls steigt langsam von 120 bis auf 160 am

4. Tage. Von da ab werden 8 Tage regelmäßig Herzmittel gegeben: Digipurat und Kardiazol (je 3 × 6 Tropfen).

Temperaturkurve: ———; Pulskurve: —·—·—

Name: M. F. Alter: 6 Jahre. Geb.: 18. 3. 1923.

Aufgenommen: 7. 4. 1929. Entlassen: 11. 5. 1929.

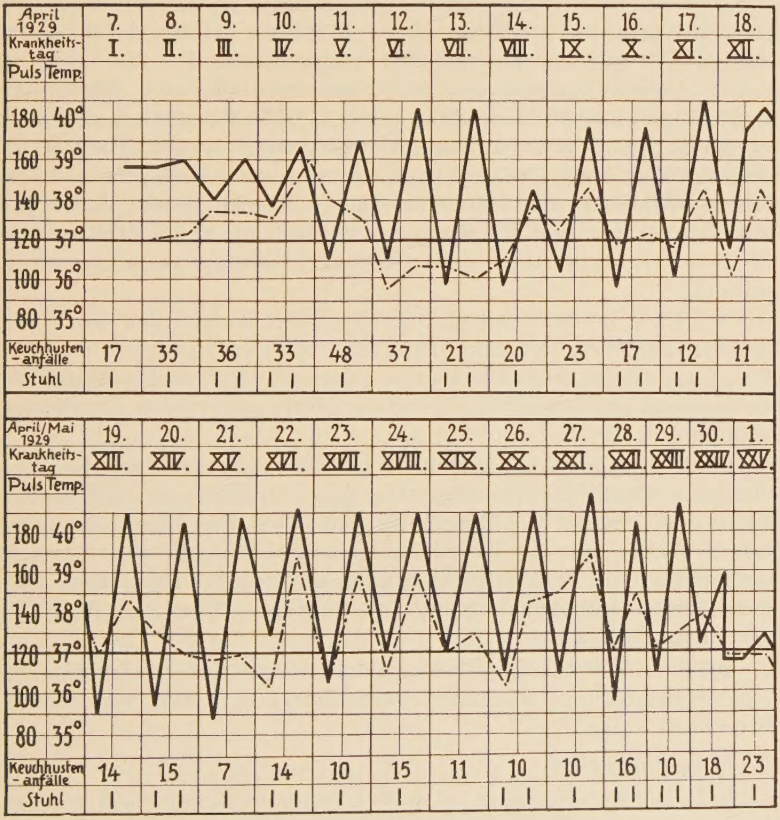

1.—11. Mai: Temperatur bleibt unter 37°, Puls zwischen 90 und 120, Keuchhustenanfälle: siehe Krankengeschichte.

Vom 7. Tage ab beginnen die Keuchhustenanfälle weniger zu werden: täglich 21, 20, 23, 17, 12. Es wird außer den Herzmitteln

täglich je eine Tablette Luminal und Noktal gegeben. Vom 12. bis 16. Tage nach der Aufnahme wird nur noch eine Tablette Noktal gegeben, die Keuchhustenanfälle halten sich auf 10 bis 13 am Tage. Vom 14. Krankheitstage bis zur Entfieberung werden abwechselnd Anastil (1 ccm), Omnadin (2 ccm), Myosalvarsan (0,15), Thymodrosin, Transpulmin (1,0), Salipyrin (4 Tabletten) gegeben.

Die Temperatur zeigt inzwischen vom 5. Krankheitstage an, nachdem das Chinin abgesetzt ist, einen steil intermittierenden Verlauf. Sie erinnert stark an die von Moro (9) vor 2 Jahren beschriebenen Kurven der Sägefieberpneumonie. Die Temperaturzacken erreichen abends eine Höhe von etwa 40°, an 6 Tagen 40,5, am 21. Tage nach der Aufnahme sogar 41°. Die Morgentemperaturen betragen gegen 36°, bald unter, bald über dieser Temperatur bleibend. Der Puls macht diese Zacken entsprechend mit und hält sich zwischen 110 und 160. Erst am 24. Tage nach der Aufnahme fällt Temperatur und Pulsfrequenz kritisch ab und bleibt normal.

Der Befund in dieser Zeit wird durch Röntgenaufnahmen kontrolliert.

Am 13. 4. ist der breite Luftspalt in den Weichteilen der linken Thoraxhälfte verschwunden. Die rechte Zwerchfellkuppel ist durch eine fingerbreite Verschleierung verdeckt. Der rechte Phrenikokostalwinkel ist ausgefüllt, der rechte Hilus nach unten grobfleckig verdichtet.

20. 4. Das Hautemphysem ist restlos verschwunden. Die Verschattung neben dem rechten Herzrand verläuft gradlinig nach unten und endigt $1^1/_2$ Querfinger von der Peripherie in einen spitzen Winkel mit der Zwerchfellkuppel. Dichte Verschattung im Bereich des 8. Interkostalraums links, die sich bis zum Hilus fortsetzt. Grobe Lungenzeichnung allenthalben. Trockene mediastinale Pleuritis links.

27. 4. Verschleierung des ganzen rechten Unterfeldes bis zum 7. Interkostalraum. Ähnliche Verschleierung zieht vom linken Hilus nach unten.

1. 5. Fieberfrei.

6. 5. Die Verschattung neben der linken Herzspitze hat sich aufgehellt. Hochstand des rechten Zwerchfells im 7. Interkostalraum. Die Keuchhustenanfälle, die bis zum 4. 5. noch 15—23 Anfälle betrugen, sind vom 5. 5. 1931 an auf 4—8 Anfälle zurückgegangen.

11. 5. Die Bronchialsekretion ist fast verschwunden. Bronchiektasenbildung konnte nicht festgestellt werden. Am Tage treten noch etwa 3—4 Pertussisanfälle auf. Auf beiden Unterlappen

ist noch eine, wenn auch stark zurückgegangene Infiltration vorhanden, erkennbar an stellenweisem Bronchialatmen.

In gutem Allgemeinzustand entlassen, mit dem Rat, dem Kind noch 2—3 Wochen große Schonung aufzuerlegen.

Übersicht über die Hautemphyseme.

Hautemphyseme sind auf Grund einer Kontinuitätstrennung der Haut oder Schleimhaut entstandene subkutane Emphyseme und finden sich auf Grund der verschiedensten Ursachen. Schon Menière (10) versuchte, durch ihre Einteilung Übersicht zu schaffen. Eine ganz brauchbare Einteilung gibt Roger (8), in der jedoch die Gasphlegmone hier wohl gleich abgetrennt werden kann und zugleich das Mediastinalemphysem wegen der gleichen Ätiologie mit berücksichtigt werden.

Roger unterscheidet:

1. Traumatische Hautemphyseme.

Hierher gehören alle Traumen des Respirationsapparates von der Nase und deren Nebenhöhlen an bis zur Lunge. Insbesondere die Verletzungen der Lungenoberfläche bei Rippenfrakturen, Schußverletzungen, Pleurapunktionen (11) seien hier genannt. Subkutane Emphyseme nach Tracheotomie und Intubation sind in dieser Beschreibung unter der ätiologischen Bedeutung der Diphtherie angeführt. Andere traumatische Hautemphyseme sind angegeben nach akuter Oesophagus-Ruptur mit Lufteindringen ins hintere Mediastinum (12), nach Verletzungen der Darmwände (13), nach Strumektomie (14). Eine Übersicht der traumatischen Hautemphyseme findet sich in dem Lehrbuch der allgemeinen Chirurgie von Lexer (15).

2. Nichttraumatische Hautemphyseme.

A. Aus pathologischer Ursache.

Ulzeration mit Perforation von Kehlkopf (16), Trachea, großen Bronchien (17 S. 231, 18, 19 S. 36); Perforation tbl. Kavernen durch verwachsene Pleurablätter in das subkutane Gewebe (26 S. 206); Verwachsung des Darmes mit der Bauchwand und nachfolgender Perforation (8); bei Analfistel (20).

B. Aus mechanischer Ursache.

Anstrengende Bewegungen: Befreiungsversuch eines Kindes aus der Umklammerung eines anderen (21); Wutanfälle einer Frau (10) und eines Kindes (22); nach Krämpfen bei tuberkulöser Meningitis (23). Hierher gehören auch wohl die von Petersen (24) im Anschluß an anstrengendes Treppensteigen und von Schotten (25) nach einem 3 m tiefen Fall ohne nachweisbare Verletzung entstandene „extraperikardialen" Emphyseme, die Müller (26 S. 208) als Pneumoperikard anspricht.

Heftige Atemzüge (Husten): infolge reizender Dämpfe (27); bei Erstickten und Ertrunkenen, bei Fremdkörpern in der Trachea (28, 29), oder infolge einer Bohne in einem Bronchialast des rechten unteren Lungenlappens (30, 1. Teil S. 70); bei abgehetzten Pferden (31).

Bei der Geburt infolge des Pressens: Nicaise (32), Menière (10) 2 Fälle, Depaul (33) 3 Fälle.

C. Allgemein verbreitetes Emphysem.

Das allgemein verbreitete Emphysem unterscheidet sich von den bisher genannten Emphysemen dadurch, daß es einen dreifachen Sitz hat: nämlich einen subpleuralen, mediastinalen und subkutanen. Es tritt vorzugsweise bei Kindern, selten bei Erwachsenen auf und verdankt seine Entstehung mechanischen, pathologischen und anatomischen Ursachen. Diese wirken bei verschiedenen Erkrankungen der Bronchiolen und Alveolen zusammen und bewirken durch deren Ruptur einen Austritt von Luft, über dem die viszerale Pleura meist intakt bleibt, anderenfalls entsteht auch (selten) Pneumothorax. Die Luft pflanzt sich subpleural und interstitiell fort ins Mediastinum und periphere subkutane Bindegewebe.

Das allgemein verbreitete Emphysem hat einen eigenen klinischen Verlauf, eine eigene Prognose und Behandlung.

Ätiologie.

Erkrankungen der Atemwege, die mit entzündlichen Prozessen der Schleimhaut, der Bronchiolen und Alveolen und mit einem veränderten Atemmechanismus einhergehen, schaffen, wie eben erwähnt, die Vorbedingungen für das Auftreten von allgemein verbreitetem Emphysem. Eine Zusammenstellung aus der Literatur,

die 83 Fälle umfaßt, zeigt, welche Krankheiten hier eine entscheidende Rolle spielen.

Pneumonie mit allgemein verbreitetem Emphysem fand sich in der Literatur in 35 Fällen, mit subpleuralem und mediastinalem Emphysem in 5 Fällen. Hiervon fallen auf primäre Pneumonien (34) 12 Fälle: Grippepneumonien (35) 10 mit allgemein verbreitetem Emphysem und 2 Fälle mit mediastinalem Emphysem; Masernpneumonien (36) 8 Fälle; Pneumonie und Keuchhusten bzw. Krampfhusten (37) 8 Fälle, davon 3 mit mediastinalem Emphysem. Hervieux (38 S. 115) findet bei der Zusammenstellung von 15 Fällen mit subpleuralem und alveolärem Emphysem bei Kindern von 3 bis 36 Monaten 11 mal Hepatisation als einzigen weiteren Lungenbefund. Guillot (6) beschreibt bei 9 Fällen von subpleuralem Emphysem viermal Pneumonie (2 Masernpneumonien) mit heftigem Husten.

Welche Ursachen bei der Pneumonie das allgemein verbreitete Emphysem verschuldet, ist bei der großen Zahl der gegebenen Erklärungen und bei der Mannigfaltigkeit der pathologischen Veränderungen schwer zu sagen. Die heftigen entzündlichen Prozesse, weniger der Husten, spielen bei der Grippepneumonie nach Wassermann (35 d) die Hauptrolle. Grawitz (39) macht auf die Umbildungen im Lungenparenchym bei entzündlichen Prozessen, insbesondere auf die Auflösung der festen Bindegewebslagen in freibewegliche Zellen aufmerksam. Steffen (30, 2. Teil) und andere Autoren weisen mit Nachdruck auf das vikariierende Emphysem bei der Pneumonie hin, dessen Bläschen viel weniger Widerstand zu leisten vermöchten. Traube (40) erscheint wichtig, daß mit Verstopfung von Luftröhrenästchen, wie man es bei der Bronchopneumonie findet, der dahinterliegende Abschnitt unter so hohen Druck gerate, daß Emphysem eintrete. Gielczynski (34 c) und Reimold (36 d) erweitern diese Erklärungen und sind der Ansicht, daß bei dem erhöhten Exspirationsdruck durch den ventilartigen Bronchialverschluß oder durch die Hustenanfälle die Luft nicht schnell genug aus den Bronchialröhren entweichen könne und dadurch Aufblähung und Platzen der feinen Bronchiolen und Alveolen eintrete. Außer dem heftigen Husten machen viele Autoren auch die oft beobachtete starke Dyspnoe verantwortlich. Die hinzukommenden Wirkungen der Grippe, des Keuchhustens und der Masern werden bei diesen selbst besprochen.

Auch in unserem Falle bestand eine Pneumonie. Die Erklärung für das Auftreten des allgemein verbreiteten Emphysems wird hier

jedoch durch den gleichzeitig bestehenden starken Keuchhusten wesentlich erleichtert. Doch haben die entzündlichen bronchopneumonischen Prozesse und die vermehrte Atmungsfrequenz ohne Zweifel einen günstigen Boden für die Entstehung des allgemein verbreiteten Emphysems geschaffen.

Tuberkulose und allgemein verbreitetes Emphysem fand sich in der Literatur in 13 Fällen (41). Eine ausführliche Beschreibung von Tuberkulose und Emphysem gibt Colas (42), der etwa 60 Fälle zusammenstellen kann. In unserer Beschreibung trennen wir die Fälle ab, die auf Ulzeration und Perforation von Kehlkopf, Trachea, Bronchien und Kavernen zurückzuführen waren, wie dies schon am Anfang besprochen wurde. Bemerkenswert in unseren Fällen ist, daß bei 5 Patienten heftiger Husten und bei 3 Patienten starke Dyspnoe beschrieben wird, Symptome, die schon bei der Ätiologie der Pneumonie betont wurden.

Althertum (41 e) glaubt in ihrem Fall die Zerreißung einer mehr zentral gelegenen Kavernenwand nicht ausschließen zu können. Doch vertritt sie die Meinung, daß bei der Tuberkulose ein allgemein verbreitetes Emphysem durch Zerreißung feiner Bronchiolen und Alveolen auf der Basis von erschwerter Atmung (Husten) zustandekommt und auf Grund eines alveolären Emphysems. Daß um kleinere infiltrierte Tuberkuloseherde ein herdweises Lungenemphysem zustandekommt, erklärt Aschoff (43) dadurch, daß die Bronchiolen ventilartig verstopft würden, und das die infiltrierten Partien umgebende Gewebe bei der Atmung gezerrt würde, weil der Herd die Atmung nicht mitmacht. Eine Zerreißung feiner Bronchiolen und Alveolen nimmt auch Gordon (41 c) in seinem Falle an, und zwar glaubt er, daß sie auf Grund der Tuberkulose geschwächt seien. Fraentzel (12) beschreibt bei Lungentuberkulose die Perforation eines Bronchiolus im Anschluß an das Pressen beim Stuhlgang. Foerster (41 b) legt das Hauptgewicht auf die primäre Erkrankung der intrathorakalen Drüsen und erklärt seinen Fall durch Stenose des linken Hauptbronchus, der durch ihn umgebende tuberkulöse Drüsenpakete komprimiert worden sei. Unterhalb dieser Bronchostenose sei es zur Erweiterung der Bronchialäste gekommen, wodurch ein Emphysem zustandekommen könne. Dieselbe Erklärung ergibt die Sektion eines ebensolchen von Menière beobachteten Falles, der von Roger (41 a, Fall 18) in seine Zusammenstellung einbezogen wurde.

Seit der Grippeepidemie 1918 sind eine Reihe von Fällen veröffentlicht, bei denen die Grippe mit einem allgemein verbreiteten

Emphysem vergesellschaftet war. 10 Fälle von allgemein verbreitetem Emphysem und 2 mit mediastinalem Emphysem wurden bereits bei der Grippepneumonie (35) zusammengestellt. Bei der Obduktion der Grippepneumonien werden schwere anatomische Veränderungen der Lunge gefunden. Gehrt (44) ist der Ansicht, daß besonders bei der Grippepneumonie eine bakteriell erzeugte Schädigung der Alveolen in Betracht zu ziehen sei. Schwenkenbecher (45 a) beobachtet eine schwere Grippe mit Entzündung der oberen und unteren Luftwege und macht den heftigen quälenden Reizhusten für das allgemein verbreitete Emphysem verantwortlich. Schotten (45 b) und Finkelstein (45 c) beschreiben 3 Grippebronchitiden mit Husten, die zu allgemein verbreitetem Emphysem führten.

Eine große Belastung bedeuten für das Lungengewebe die Keuchhustenanfälle. Mühsame und verlängerte Inspirationen müssen den Stimmritzenkrampf sprengen, und stoßweise, heftige langdauernde Exspirationen, bei denen sich die Atemmuskeln krampfhaft zusammenziehen, setzen das Lungengewebe unter einen hohen Druck. In der Literatur fanden sich 7 Fälle (46) von Keuchhusten und allgemein verbreitetem Emphysem. Keuchhusten mit subpleuralem Emphysem fand Guillot (6 S. 153—160) 5 mal (davon 3 mal zugleich Masern) bei 9 Fällen. Pneumonie, Keuchhusten und allgemein verbreitetes Emphysem wurden bereits bei der Besprechung der Pneumonie zusammengestellt (37), wobei 8 Fälle gefunden wurden, darunter 3 mit mediastalem Emphysem. Zu dieser Gruppe gehört auch unser Fall. Zu den erwähnten Schädigungen durch die Pneumonie kam die hohe Belastung der Lunge durch die täglichen 30—40 Keuchhustenanfälle mit ihren mühsamen Inspirationen und heftigen langen Exspirationen hinzu. Dieser Beanspruchung waren die feinen Bronchiolen und Alveolen nicht gewachsen, und es entwickelte sich ein subpleurales, dann ein mediastinales und subkutanes Emphysem.

Allgemein verbreitetes Emphysem und Masern haben wir bereits in einer Reihe von Fällen kennengelernt. Es fand sich ein allgemein verbreitetes Emphysem 8 mal bei Masernpneumonie (36), 2 mal bei Keuchhusten und Masern (8 Fall 2 u. 6), 2 mal bei Tuberkulose und Masern (41 b). Außerdem finden sich in der Literatur noch 5 Fälle (47), von denen 3 an starkem Reizhusten litten (47 a, b, d), 2 Fälle (47 c) jedoch nur von einem gewöhnlichen Bronchialkatarrh mit nicht besonders heftigem Husten begleitet waren. Vielleicht kann man für diese beiden letzten, von Mery und Girard

veröffentlichten Fälle Wentzlers (48) Vermutung heranziehen, der eine toxische Komponente für möglich hält.

Diphtherie, Croup, Tracheotomie und Intubation, die mit einem allgemein verbreiteten Emphysem kompliziert sind, erfordern eine zusammenhängende Besprechung. Einen Fall von allgemein verbreitetem Emphysem im Anschluß an schwere diphtherische Larynxstenose beschreibt v. Torday (49). Die schädigenden Wirkungen der Diphtherie beruhen nach Bartels (50) auf der energischen Inspiration beim Croup, wodurch das Lungengewebe gebläht werde, nach Rauchfuß (51 S. 166) auf der zeitweilig sehr hochgradigen Luftkompression in den Alveolen durch Erschwerung der Exspiration. Schwellung der Schleimhaut und Exsudat betont Steffen (30, 2. Teil S. 98), Behinderung des Abflusses des Bronchialsekrets Köhler (52). Das hinter der Stenose sich sammelnde Bronchialsekret veranlaßt heftigen Husten. Wegen hochgradiger Atembeengung kann beim Croup die Intubation oder Tracheotomie notwendig werden. v. Bokay (53) beschreibt unter seinen mehr als 2000 intubierten Croupfällen nur 4 Fälle, bei denen subkutanes Emphysem entstand. 2 von diesen Fällen wurden auch von Bauer (54) veröffentlicht. Auszuschließen ist v. Bokays 3. Fall, bei dem Hautemphysem durch falschen Weg des Tubus ins perilaryngeale Gewebe entstand. Für die anderen Fälle macht v. Bokay die Erschwerung der Exspiration und heftigen Husten verantwortlich. Weitere allgemein verbreitete Emphyseme im Anschluß an die Intubation beschreiben Giosetti (55) und Hammes (56), bei denen dieselben Schädlichkeiten wirken. Mediastinales Emphysem bei tracheotomierten Kindern beschreibt Leiner (57) und glaubt, daß in den 9 von ihm beschriebenen Fällen das Mediastinalemphysem durch Herabwandern vom Hals her entstand, weil vor der Operation Herz- und Lungenbefund normal gewesen seien, nach der Operation das Mediastinalemphysem rasch aufgetreten sei und in den obduzierten Fällen subpleurales und interlobuläres Emphysem gefehlt habe. Einen ebensolchen Fall veröffentlicht Müller (26 S. 203, 4. Fall). Diese 10 Fälle waren also keine allgemein verbreiteten Emphyseme, sondern sie gehören zu den traumatischen Emphysemen. Dahin gehören auch die nicht seltenen Hautemphyseme, die von der Tracheotomiewunde ihren Ausgang nahmen, und die nach Leiner (57) besonders dann auftreten, wenn nach Eröffnung der Trachea und vor Einführung der Kanüle sich die durchtrennten Gewebsschichten über der Trachealwunde verschieben, oder wenn nach Einführung der Kanüle sich zeigt, daß der Trachealschnitt für die Kanüle zu

groß ist. Daß jedoch auch allgemein verbreitetes Emphysem nach der Tracheotomie auftreten kann, beschreibt Bartels (50) und führt es darauf zurück, daß die plötzliche Beseitigung der Laryngostenose durch die Tracheotomie die Luft mit solcher Gewalt in die freien Bronchien und Alveolen eindringen lasse, daß Zerreißung des Gewebes und dann Luftaustritt erfolge. Ewart und Roderic (58) beschreiben einen Fall, bei dem 48 Stunden nach der Operation, deren Wundränder schon verklebt waren, im Anschluß an einen heftigen Hustenanfall Aufblähung des Mediastinums besonders in der Nähe der Lungenwurzeln und ausgebreitetes Hautemphysem zustande kam.

Bronchitiden können auch ohne Komplikation mit Masern, Grippe oder Keuchhusten zu allgemein verbreitetem Emphysem führen, und zwar nach Steffen (30, 2. Teil S. 118) durch vermehrte Atemfrequenz, Hustenanfälle, Sekret und Erkrankung der Schleimhaut. Steffen beschreibt einen solchen Fall (30, 1. Teil), auch Vitry (1) und Finkelstein beobachteten Bronchitiden mit heftigem Reizhusten, die zu allgemein verbreiteten Emphysemen führten. Stransky (61) beobachtete sogar ein röntgenologisch sichergestelltes Mediastinalemphysem im Anschluß an einen Schnupfen bei einem Kinde von 9 Wochen. Endlich sind noch einige Fälle anzuführen, die ebenfalls wertvolle Beiträge für das Verständnis des Zustandekommens eines allgemein verbreiteten Emphysems liefern. Fraentzel (12) beschreibt 2 Fälle im asphyktischen Stadium der Cholera und glaubt, daß die heftige Dyspnoe die Zerreißung der Alveolen herbeigeführt habe. Wilkins (62) und Kirchgeßner (63) beschreiben je einen Fall von allgemein verbreitetem Emphysem bei asphyktischen Neugeborenen. Kirchgeßner beobachtete seinen Fall im Anschluß an die Wendung wegen Kompression der Nabelschnur. Dabei sei wegen der Asphyxie ein Schleimpropf in den linken Bronchus gelangt. Durch die seitliche Thoraxkompression bei Einführung der Hand sei ein Überdruck in der Lunge entstanden und darauf interstitielles, mediastinales und subkutanes Emphysem eingetreten. Ein mediastinales Emphysem nach Entfernung zahlreicher subglottischer Papillome des Kehlkopfes beobachtete Reimold (64 S. 352) und erklärt sein Zustandekommen durch schweren Reizhusten. In einem schweren asthmatischen Anfall sah Girsdansky (65) bei einem sechsjährigen Knaben, der schon öfter an asthmatischen Anfällen gelitten hatte, ein allgemein verbreitetes Emphysem auftreten.

Nachdem wir gesehen haben, wie sich die in der Literatur be-

schriebenen Fälle auf die einzelnen Erkrankungen der Atemwege verteilen, fassen wir zusammen, was für die Ätiologie des allgemein verbreiteten Emphysems wesentlich zu sein scheint.

Die Mehrzahl der Fälle findet sich bei Kindern, und zwar solchen der ersten Lebensjahre. Nur 10 Fälle betrafen in unseren 83 Fällen Erwachsene, davon erkrankten allein 7 an Grippe. Diese überwiegende Anzahl der kindlichen Erkrankungen läßt sich nach Roger (8) in erster Linie auf die häufigen Erkrankungen der Atemwege in diesen Jahren zurückführen. In zweiter Linie wäre noch die anatomische Eigenart des kindlichen Lungengewebes zu erörtern. Hierüber finden sich in der Literatur mannigfache Widersprüche, und leider ist das Handbuch der Anatomie des Kindes (66) noch nicht so weit erschienen, daß man nach seiner umfassenden Beschreibung der Anatomie des Kindes die Frage klären könnte.

Zunächst kann nach Orth (67 S. 4) eine Lunge emphysematös werden, wenn eine kongenitale Hypoplasie einer Lunge besteht. Eine Reihe von Autoren ist der Ansicht, daß desto leichter ein Emphysem eintreten könne, je jünger ein Individuum sei. Hervieux (38) zeigt dies an Hand von 37 Fällen bei Säuglingen mit vesikulärem oder interlobulärem Emphysem. Steffen (30, 2. Teil S. 139) führt diese Eigentümlichkeit auf die Nachgiebigkeit der Alveolenwände und Wandungen des Brustkorbs zurück. Dasselbe bestätigt Fürst (68), und Damsch (69) macht auf die geringere Widerstandsfähigkeit und leichtere Zerreißlichkeit der kindlichen Gewebe überhaupt aufmerksam. Als kongenitale Schwäche der Lungenalveolen glaubt Galliard (70) allgemein verbreitetes Emphysem bei drei Schwestern deuten zu können. Alle drei erkrankten an Masern und allgemein verbreitetem Emphysem. Angeborene Schwäche des elastischen Apparates der Lunge nimmt Hansemann (zit. bei 71 S. 691), dispositionelle allgemeine Bindegewebsschwäche Wentzler (48) an. Gielczynski (34c) gibt für die Vollendung des elastischen Gewebes den 10. Monat nach der Geburt an. Einen Mangel an elastischen Fasern bei jungen Kindern findet Gehrt (44 S. 1053) und glaubt, daß daher die kindlichen Lungenalveolen eher zerreißlich sind. Orth (67) wiederum konnte bei einem Kinde, das von Jugend auf Symptome von Lungenemphysem zeigte, histologisch kein auffälliges Verhalten der elastischen Fasern, sondern nur die gewöhnlichen histologischen Kennzeichen des Emphysems feststellen. Huschke (72 S. 280) gibt an, daß die Kinderlunge wegen der größeren Menge von Zellen ein viel dichteres Parenchym als die Lunge eines Er-

wachsenen habe. Mit fortschreitendem Alter vergrößerten sich die Lungenbläschen, und ihre Wandungen würden dünner und teilweise gesprengt. Man sieht also, daß die Frage, ob das kindliche Lungengewebe auf Grund seiner anatomischen Eigenart leichter zerreißlich ist, keineswegs eindeutig zu beantworten ist.

Pathologische Anatomie.

Auf Grund der zahlreichen Beobachtungen unter besonderer Berücksichtigung der Obduktionsbefunde kann man den Weg, den die Luft von der Lunge bis zum Unterhautzellgewebe zurücklegt, genau verfolgen. Nach exzessiver Ausdehnung der Alveolen reißen die kleinen Bronchiolen oder Alveolen ein. Die Risse sind meist so klein, daß es nur selten zu Blutaustritten kommt, und daß sie bei der Autopsie oft der Beobachtung entgehen. Nun tritt Luft ins interstitielle Gewebe, und es entsteht je nach dem Sitz der Luftblasen interstitielles, interlobuläres und subpleurales Emphysem. Das interstitielle Emphysem unterscheidet sich vom alveolären dadurch, daß es sich nicht durch Vergrößerung der Lufträume in den Alveolen bildet, sondern außerhalb der Luftwege Lufträume in den Spalten des Bindegewebes aufweist (71 S. 694). Beim interlobulären Emphysem sieht man Luftblasen verschieblich in den Interlobulärsepten, beim subpleuralen Emphysem Luftblasen unter der Pleura. Die subpleuralen Luftblasen finden sich in verschiedener Ausdehnung, sind verschieblich und oft in Ketten gereiht (73 S. 351). Vom interstitiellen Lungenbindegewebe können die Luftblasen entweder perlschnurartig in dem die Bronchien und Lungengefäße umgebenden Bindegewebe bis zum Lungenhilus und von da ins Mediastinum vordringen (Müller, 26) oder unter der intakt bleibenden Pleura pulmonalis sich fortschiebend zum Lungenhilus und ins Mediastinum gelangen (Roger, 8). Reißt die viszerale Pleura ein, entsteht Pneumothorax. Die Luftblasen sind hirsekorn- bis erbsengroß, manchmal noch größer und von langgestreckter Form. In der Mehrzahl der Fälle kann man durch Fingerdruck die Luft aus den Blasen zum Verschwinden bringen oder neue Blasen in benachbarten Partien erzeugen.

Von den Umschlagstellen der Pleuren im Mediastinum aus wird dies besonders da, wo das Gewebe locker und reichlich ist (Roger, 8), mit unzähligen Luftblasen gefüllt, „so daß es aussieht, als ob man zähen Seifenschaum darüber gegossen hätte“ (Müller, 26). Das Mediastinum hat nach oben keinen festen Ab-

schluß. Die mittlere und oberflächliche Halsfascie werden überwunden, in mehr oder weniger konfluierenden Streifen können die Luftbläschen entlang Aorta, Oesophagus, Trachea weiterdringen in die Fossa iugularis des Halses und in das übrige subkutane Gewebe (Reimold, 64 S. 363). Der Weg der Luftblasen durchs Zwerchfell neben Oesophagus und großen Gefäßen ins lockere Bindegewebe der Mesenterialwurzel wurde nur einmal von Gehrt (44) beobachtet.

Die Heilung folgt, wenn der Lufterguß nicht mehr zunimmt und die ausgetretene Luft resorbiert wird (Virchow, 74). Dies geschieht verschieden schnell, bei ausgebreitetem Emphysem kann es einige Wochen dauern. In unserem Falle war das Emphysem nach 14 Tagen verschwunden.

Bei der Ätiologie des allgemein verbreiteten Emphysems haben wir bereits gesehen, welche Ursachen bei den einzelnen Erkrankungen dafür verantwortlich zu machen sind, daß die Luft diesen ungewöhnlichen Weg nimmt. Wenden wir diese Ergebnisse auf die eben beschriebene Luftausbreitung an, so muß man feststellen, daß der Riß der Alveolen und der darauf erfolgende Luftaustritt ineinandergreifenden pathologischen und mechanischen Vorgängen seine Entstehung verdankt, wenn wir von den anatomischen Eigentümlichkeiten des kindlichen Organismus absehen. Die Erkrankungen der Atemwege gehen mit auflockernden und zerstörenden entzündlichen Prozessen des Gewebes einher, das Lungengewebe ist in seinem feinen Bau alteriert und weniger widerstandsfähig. Unger (75 S. 287) erscheint eine Änderung des kolloidalen Zustandes des elastischen Lungengewebes von Wichtigkeit, da Fraentzel (12) Hautemphyseme infolge starken Wasserverlustes bei Cholera beobachtet habe. Eine Unterstützung für die Behinderung der Atmung ist nach Steffen (30, 2. Teil S. 118) auch die Nachgiebigkeit eines rachitischen Thorax. Die mechanischen Schädlichkeiten, die für die Luftausbreitung mitverantwortlich zu machen sind, beruhen auf einer gestörten Atemmechanik. Hier stehen sich zwei verschiedene Ansichten gegenüber. Eine Reihe von Autoren macht die heftige Einatmung dafür verantwortlich. Roger (8) erwähnt, daß durch künstliches Aufblasen der Brochien von Kaninchen eine gewisse Zahl von Lungenbläschen reißt und ein allgemein verbreitetes Emphysem auftritt. Ein derartiger unfreiwilliger Versuch bei einem zweijährigen Kinde wird von Imperatori (76) beschrieben: Bei dem Kind sollte durch das Bronchoskop ein Tapeziernagel aus dem rechten Bronchus entfernt werden. Dabei setzte die Atmung aus, und bei der Einführung

von Sauerstoff durch das Bronchoskop wurde versehentlich die frischgefüllte Flasche zu stark geöffnet. Trotz sofortiger Entfernung des Schlauches war der augenblickliche Druck so stark, daß sofort ein Emphysem von Kopf bis zu den Füßen auftrat, das nach 4 Wochen abgeheilt war. Weitere Fälle, bei denen ein Emphysem durch heftige Inspiration eintrat, zitiert Unger (75 S. 287): v. Virchow, der nach einem Kopfschuß in der Nähe der Medulla oblongata heftige Inspirationen und darauf Hautemphysem auftreten sah, und v. Hammes (56), der ein Hautemphysem nach heftiger Inspiration im Augenblick der Tubuseinführung beobachtete. Auf Grund von Röntgenuntersuchungen zeigten Hofbauer, Hofbrauer und Holzknecht (71 S. 669), daß bei jeder Art vertiefter Atmung das Zwerchfell exspiratorisch nicht mehr auf sein ursprüngliches Niveau zurückkehrt, sondern daß sich die respiratorische Mittellage erhöht und eine Rückkehr auf den ursprünglichen Zwerchfellzustand erst nach einiger Zeit ruhiger Atmung erfolgt. Die Atemvertiefung wird also inspiratorisch bestritten, während die Exspiration nicht Schritt hält. Hofbauer sieht den Grund dafür darin, daß die Einatmung willkürlich innerviert wird, die Ausatmung jedoch nur durch unwillkürliche elastische Kräfte bestritten würde. Nach der Auffassung Bruns' erzwingt der Lufthunger eine neue Inspirationsbewegung, da die Exspiration zu viel Zeit beanspruche. Bohrs Gaswechselversuche sprechen für das gleiche Ergebnis. Alle diese Beobachtungen sprechen dafür, daß die heftige Einatmung für die pathologische Luftausbreitung mitverantwortlich zu machen ist.

Andere Autoren legen das Hauptgewicht auf den erhöhten exspiratorischen Druck. Wie wir schon bei der Ätiologie des allgemein verbreiteten Emphysems sahen, können geschwollene Schleimhäute, Sekrete oder entzündete Bronchialdrüsen Stenosen in den Luftwegen hervorrufen, den Austritt der Luft erschweren und zu erhöhter vikariierender Beanspruchung der nicht betroffenen Partien führen. Auch Tumoren, Fremdkörper, Narben und spastische Zustände wirken in diesem Sinne. Husten, Schreien, Preßbewegungen und stürmisches Erbrechen führen zu einem exspiratorischen Hochdruck, der bis + 87 mm Hg steigen kann. Foerster (77 S. 100) denkt sich die Wirkung dieses Exspirationsdruckes folgendermaßen: Im Moment des Schlusses der Stimmritze und bei gleichzeitigen angestrengten Exspirationsbewegungen wird die eingeatmete Luft zwischen Stimmritze und Bronchialenden komprimiert. Hierdurch werden die schon gedehnten Alveolen noch weiter gedehnt und das Lungenparenchym reißt, da es ge-

ringeren Widerstand bietet als die geschlossene Stimmritze. Ribbert (78 S. 484) findet, daß das Emphysem meist an den vorderen Rändern der Lunge entsteht. Dieses erklärt sich wohl dadurch (71 S. 695), daß bei einem heftigen Hustenstoß Luft durch Druck von unten (Bauchpresse und Zwerchfell) aus dem Unterlappen in den Oberlappen gepreßt wird, so daß derselbe sich erweitert und vor dem Röntgenschirm deutlich aufhellt (Kreuzfuchs sches Phänomen). Die Alveolen reißen dann an den Stellen des geringsten Widerstandes, also an den vorderen Rändern am leichtesten ein. Nach Wentzler (48) wird nun bei jeder Atembewegung Luft ins interstitielle Lungengewebe gepreßt, ein Lungenbläschen reiht sich ans andere, und jedes schiebt das vorher entstandene vor sich her. Bei jeder stärkeren Exspiration (Reimold, 64) gelangt Luft zum Mediastinum. Um nun ins subkutane Gewebe zu gelangen, muß die Luft von Gebieten herabgesetzten Druckes, wie sie der normale Thorax darstellt, in ein Gewebe wandern, das mehr als Atmosphärendruck aufweist. Das kann die Luft nach Duken (79 Text S. 35) nur bei starken exspiratorischen Stößen. So gelangt die Luft ins subkutane Gewebe und tritt mehr oder weniger ausgebreitet als Hautemphysem zutage.

Symptome, Diagnose.

Auf der Höhe der Grundkrankheit oder auch erst später, oft nach einem heftigen Hustenanfall, treten plötzlich die Symptome des allgemein verbreiteten Emphysems auf. Bei seiner Entwicklung bestehen nach Roger (8) keine Schmerzen und keine subjektive Empfindung. Erst nach gewisser Ausbreitung des Emphysems beginnen die Patienten oft über Schmerzen, Angstgefühl und Kurzatmigkeit zu klagen, und es ist dann nicht immer leicht zu entscheiden, ob man dies auf Kompression der Organe im Mediastinum, auf eine Steigerung der primären Krankheit oder auf Spannung des infiltrierten Unterhautgewebes des Halses und der Brust zurückführen soll.

Bei der klinischen Diagnose des Mediastinalemphysems sind wir hauptsächlich auf die Untersuchungsmittel der Perkussion und Auskultation angewiesen, soweit nicht ausgedehntes Hautemphysem der unteren Brusthälfte oder zugleich bestehender Pneumothorax diese Untersuchung unmöglich macht. Bei der Inspektion kann schon auffallen, wenn kein Hautemphysem besteht, daß früher ein-

gefallene Interkostalräume verstrichen sind, und die sichtbare Herzaktion und der Spitzenstoß verschwunden sind (26 u. 80). Müller (26), Reimold (64) und Wentzler (48) beobachteten bei der Perkussion des Mediastinalemphysems, daß die Herzdämpfung verschwunden war und statt dessen ein abnorm lauter, sonorer, nicht deutlich tympanitischer Perkussionsschall verschieden weit über der Oberfläche der Brust zu hören war. Müller (26) beschreibt: Durch die Luftinfiltration des „inneren Emphysems" kann die untere Lungengrenze bis zur Insertion des Zwerchfells herabgedrängt werden. An verschiedenen Stellen des Thorax zeigt der Schall verschiedene Höhe und verändert bei Lagewechsel seine Grenzen und Höhe nicht. Bei der Auskultation hört Müller, nachdem auch schon Bartels und Rauchfuß dasselbe hervorgehoben haben, ein mit der Herzaktion synchrones feinblasiges Knistern und glaubt, daß es auf einer Verschiebung der Luftbläschen im vorderen Mediastinum während der Herzaktion beruhe. Leiner (57 S. 449) hört dieses Knistern besonders bei tiefen Atemzügen. Fraenkel (80) und Foerster (77 S. 102) konnten sogar die vor dem Mediastinalemphysem gut hörbaren Herztöne infolge Abdrängung des Herzens von der vorderen Brustwand nicht mehr hören. Foerster wies dies durch die Sektion nach. Fraenkel konnte nach Abklingen des Mediastinalemphysems die Herztöne wieder normal auskultieren. Das mit der Herzaktion synchrone Knistern ist nur mit dem Stethoskop wahrnehmbar und erstreckt sich nicht über die Herzgrenzen hinaus. Bronchialatmen, Rasselgeräusche und andere auskultatorische Phänomene der Lunge, die vor Auftreten des Emphysems bestanden, können modifiziert und verdeckt werden nach Müller durch subpleurales Emphysem oder nach Fraenkel (80) durch interlobuläre Luftansammlung, die die Schalleitung erschwere und durch Kompression der Alveolen das Atemgeräusch abschwäche. Fraenkel hört ferner aus der Tiefe kommende, krepitierende Rasselgeräusche, von denen er annimmt, daß sie durch Verschiebung der Gasbläschen des Bindegewebes zustande kommen oder durch Wiederöffnung komprimierter Alveolen bei dem Einatmen. Für alle diese Symptome der Auskultation und der Perkussion muß ausdrücklich gesagt werden, daß sie nicht in jedem Falle von Mediastinalemphysem nachweisbar sind. Als Kompressionserscheinungen bei Mediastinalemphysem faßt Reimold (64 S. 363) zusammen: Dyspnoe, Venenzeichnung am Halse, Schluckbeschwerden durch Druck auf den Oesophagus, Aphonie durch Druck auf den Vagus. Fraenkel (80) und Wassermann (81)

beschreiben stenokardische Beschwerden, die Wassermann auf das Übergreifen des Emphysems auf das Perikard (Nervenreizung?) bezieht. Die nicht selten beobachtete Cyanose wird auf die Kompression der großen Gefäße zurückgeführt.

In unserem Falle war die Diagnose leicht zu stellen, weil die Luft vom Mediastinum her sich auf Hals, Brust und Gesicht ausgebreitet hatte und die kleine Patientin sehr entstellte. Nach Feer (73) erscheint die Luftinfiltration gewöhnlich zuerst an der Basis des Sternums und am Halse, seltener zuerst an der Wange. Dann kann sie sich rasch, in 12—30 Stunden, mehr oder weniger weit auf den übrigen Körper ausdehnen. In einigen Fällen (8) zeigt der Tumor eine plötzliche Vergrößerung während der Hustenanfälle oder des Schreiens. Die Haut über den emphysematösen Partien ist teigig, diffus gestopft, gespannt und nicht druckempfindlich. Auf Druck verschwindet die infiltrierte Luft, doch bleibt der Fingereindruck nicht bestehen. Gewöhnlich bleibt die Hautfarbe über dem Hautemphysem unverändert. Charakteristisch ist bei allen Fällen das Knistern der Anschwellung, das man mit dem Reiben von Haaren gegeneinander oder mit Knirschen von gefrorenem Schnee vergleichen kann. Bei dem Verlauf unseres Falles klang der Keuchhusten nach etwa 4 Wochen ab, das allgemein verbreitete Emphysem war schon nach 14 Tagen verschwunden, was durch Röntgenaufnahmen sichergestellt wurde. Eine besondere Beachtung verdient der eigenartige Verlauf der Pneumonie. Bei der Aufnahme des Kindes am 7. 4. zeigt sich die Bronchitis auf der Röntgenplatte durch allenthalben sehr grobfleckige Lungenzeichnung. Bronchopneumonische Herde bestehen über den beiden Zwerchfellkuppeln, der linke Phrenikokostalwinkel ist durch eine Verschattung ausgefüllt (Bild vom 7. 4.). Die Herde über den beiden Zwerchfellkuppeln verdichten sich in der Aufnahme vom 20. 4. links zu einer dichten Verschattung. Der rechte Hilus ist am 13. 4. wahrscheinlich infolge der entzündeten Bronchialdrüsen grobfleckig verdichtet. Tag für Tag steigt die Temperatur abends auf Werte von 40 Grad und höher, morgens fällt sie steil ab auf 36 Grad und darunter. Erst 26 Tage nach der Aufnahme wird das Kind fieberfrei. Man könnte beim Anblick der Temperaturkurve ein septisches Krankheitsbild vermuten, doch ist dies nach den klinischen Symptomen unwahrscheinlich, insbesondere fehlten die Schüttelfröste, der schwere Allgemeinzustand und metastatische Eiterungsprozesse. Einen steil intermittierenden Temperaturverlauf bei Pneumonie mit sehr langer Dauer und schließlichem guten Ausgang beschreibt Moro (9) bei seinen Sägefieber-

pneumonien. Er vermutet, daß diese Temperaturzacken zu erklären seien durch schubweises Fortschreiten des pneumonischen Prozesses, frische Herde in benachbarten Lappen oder Rekurrieren des Prozesses.

Nachdem am 1. 5. die Temperatur abgeklungen ist, zeigt sich in der Röntgenaufnahme vom 6. 5., daß sich die Verschattungen langsam aufhellen. Bei der Entlassung am 11. 5. ist auf beiden Unterlagen eine Infiltration mit stellenweisem Bronchialatmen vorhanden. Doch ist die im Verlauf der Krankheit sehr reichlich auftretende maulvolle Exspektoration fast verschwunden, die Pertussisanfälle auf 3—4 täglich zurückgegangen und der Allgemeinzustand gut.

Mediastinales und allgemein verbreitetes Emphysem sind auch röntgenologisch gut nachweisbar. Schon bei einem durch künstliche Lufteinblasung erzeugten hochgradigen interstitiellen Emphysem sieht Saupe (82 S. 30) auf der Röntgenplatte ein marmoriertes Lungenfeld mit deutlichem Hervortreten einer ganz dünnen Interlobärschwarte. Derselbe (82 S. 19) beschreibt auch ein interlobäres Emphysem als unregelmäßige Aufhellungen rechts in der Höhe des Interlobärspaltes zwischen Ober- und Mittellappen und bestätigt die Diagnose durch die Autopsie, die an dieser Stelle einen Strang von aneinandergereihten, erbsengroßen Luftblasen feststellt. Der erste röntgenologische Nachweis von Luft, die ins Mediastinum eingedrungen war, gelang E. v. Bergmann (83). Aßmann (84 S. 192), Duken (85), Reimold (64 S. 352), Saupe (82 S. 19), Unger (75 S. 282), Schoenfeld (17 Fall 5) deuten als Mediastinalemphysem helle, fingerbreite Streifen entlang den Rändern des Mittel- und Herzschattens. Aßmann bestätigt diese Diagnose durch Obduktion. Diese Streifen sind in unserem Falle nicht nachzuweisen, wohl aber unscharfe Herzgrenzen (Aufnahme vom 7. 4.). Beiderseits verschwommen und von unregelmäßigen Aufhellungen durchsetzte Konturen des Mittelfeldes beschreibt Wimberger (19). Aufhellungen im Mittelfelde finden sich nicht in allen Fällen. Saupe beschreibt sie als Aufhellungen von wabiger Struktur, Stransky (61 Fall 1 u. 2) sieht in einem auffällig hellen Mediastinum oberhalb des Herzschattens beiderseits helle Flecke und in beiden Lungenfeldern Kavernen täuschend ähnlich sehende, scharf begrenzte kleine Bezirke. Auch Aßmann (84) und Unger (75) beobachten kugelige, unbegrenzte Aufhellungen im Mediastinum. Im Bereiche der Thymus beschreibt Saupe (82 S. 19) einen dreieckförmigen, strichartigen Schatten, der bei der Obduktion dadurch aufgeklärt wird, daß die

Thymus von Luftblasen durchsetzt war, was sehr selten vorkommt. Der retrosternale Raum wurde nach Wimberger (19) sehr groß und ungemein hell. Das Herz kann infolge der Luftansammlung im Mediastinum abgedrängt werden (17, 19, 82). Stärkeres Hautemphysem kann die Feststellung eines Mediastinalemphysems erschweren. Die Luft des Hautemphysems zeichnete sich in unserem Falle deutlich in den Gewebsspalten ab. Links zeigte sich entlang dem Brustkorb ein 3 mm breiter Luftspalt (Röntgenaufnahme vom 7. 4.). Saupe (82 S. 19) beschreibt sogar, daß in einem seiner Fälle die Thoraxwandung in zwei Schichten, Cutis und Muskulatur, abgehoben worden seien. Im Schulter- und Halsgebiet sieht er durch das Emphysem bedingte wabige Struktur. Duken (79 Text S. 130) beobachtet Schattenaussparungen an den Schulterblattgegenden infolge Hautemphysem.

Bei der Differentialdiagnose des allgemein verbreiteten Emphysems sind die Anzeichen der primären Erkrankung, Alter des Patienten und Sitz und Anfang der Gasinfiltration zu berücksichtigen. Die Abtrennung des allgemein verbreiteten Emphysems von anderen Hautemphysemen wurde schon zu Beginn der Beschreibung durchgeführt. Im Gegensatz zur Gasphlegmone zeigt sich keine äußere Wunde, auch fehlt die entzündliche Rötung und Schmerzhaftigkeit. Ein Ödem wird ausgeschlossen durch das Knistern der Anschwellung und dadurch, daß beim Hautemphysem der Fingerdruck nicht bestehen bleibt. Schwieriger kann die Differentialdiagnose werden, wenn die Luft noch nicht bis unter die Haut gelangt ist, und wenn man die Diagnose Mediastinalemphysem, Pneumothorax und Pneumoperikard in Betracht ziehen muß. Bei der Differentialdiagnose des Pneumothorax ist nach Müller (26 S. 208) zu berücksichtigen, daß beim Mediastinalemphysem alle metallisch klingenden Erscheinungen bei der Auskultation und Perkussion fehlen, ferner, daß sich keine Erweiterung einer Brustseite findet und daß bei Lageveränderungen des Patienten der Perkussisonsschall und seine Grenzen gleich bleiben. Beim Pneumoperikard findet sich, wie Müller angibt, ein heller, hochtympanitischer, oft metallischer Klang an Stelle der früheren Herzdämpfung, der bei vornübergebeugter Haltung des Patienten teilweise einer Dämpfung Platz macht. Die bei Pneumoperikard mit der Herzaktion synchronen Geräusche sind laut, quatschend, meist metallisch und auch auf Distanz zu hören. Bei unklaren Befunden ist stets das Röntgenverfahren heranzuziehen.

Prognose.

Daß das allgemein verbreitete Emphysem eine ernst zu nehmende Komplikation ist, liegt hauptsächlich an der schweren primären Erkrankung. Um hierüber einen Überblick zu gewinnen, ist es am besten, unsere zusammengestellten Fälle noch einmal auf ihren günstigen oder ungünstigen Ausgang hin anzusehen.

	Fälle	Gestorben	Geheilt
Primäre Pneumonien (34)	12	11	1
Grippepneumonie (35)	12	11	1
Masernpneumonie (36)	8	5	3
Pneumonie und Keuchhusten (37) .	8	6	2
Tuberkulose (41)	12	8	4
Grippebronchitis (45)	4	—	4
Keuchhusten (46)	7	5	2
Masern (Reizhusten) (47) . . .	5	1	4
Diphtherie mit Intubation (53) (55) (56)	6	2	4
Diphtherie mit Tracheotomie (38) .	1	1	—
Bronchitis (59) (60)	2	—	2
Cholera (asph. Stad.) (12)	2	1	1
Asphykt. Neugeborene (62) (63) . .	2	—	2
Asthmat. Anfall (65)	1	1	—
Reizhusten nach Kehlkopfoperation (64)	1	—	1

Von 83 Fällen starben 52. 31 Personen wurden geheilt. In unserem Falle wurde Heilung erzielt, was ein besonders erfreuliches Ergebnis ist, da wir sahen, daß die Pneumonie und der Keuchhusten eine hohe Sterblichkeit aufweisen.

Außer der primären Erkrankung kann auch die Luftmenge im Mediastinum durch Druckerscheinungen auf die Brustorgane, wichtige Gefäße und Nerven das Zustandsbild erschweren und den ungünstigen Ausgang beeinflussen. Schon bei den Symptomen des allgemein verbreiteten Emphysems sahen wir, daß durch diese Kompression Dyspnoe, Cyanose und stenokardische Beschwerden ausgelöst werden können. Roger (8) beschreibt den schlagartigen Tod von Versuchstieren, wenn man ihnen mit großer Kraft Luft in die Bronchien einblies. Ozanam (7) sieht in der Kompression der Lungen auch einen nützlichen Vorgang, weil dadurch

die Quelle der neu nachströmenden Luft komprimiert werde. Bei hochgradiger bedrohlicher intrathorakaler Drucksteigerung kann die Luft jedoch immer noch in das subkutane Gewebe entweichen (Gehrt, 44 S. 1053). Eine sehr unangenehme Komplikation bei allgemein verbreitetem Emphysem ist das Entstehen von Pneumothorax (Sior, 86). Die Luftqualität als solche schadet dem Gewebe nicht und wird anstandslos resorbiert, was Demarquay (59) auf Grund von Tierexperimenten bestätigt, indem er den Versuchstieren in verschiedener Menge Luft unter die Haut injizierte.

Die Resorption des allgemein verbreiteten Emphysems erfolgt verschieden schnell, je nachdem die Luftquelle ausgeschaltet werden kann und je nach der bereits bestehenden Luftausbreitung. Sie kann schon in 1 bis 2 Tagen oder erst in einigen (etwa 3) Wochen vollendet sein. In unserem Falle war das Emphysem 14 Tage nach seinem Beginn resorbiert.

Therapie.

In unserem Falle wurde sofort nach der Aufnahme in die Klinik eine energische Behandlung des heftigen Hustens eingeleitet. Dem Kinde wurden am 1. Tag Chloralhydrat 1,0 und Narkophin 1,4 (in Einzeldosen von 0,6 und 0,8), am 2. Tag Luminal (0,1), 2 mal eine Tablette Adalin und wieder Narkophin 1,4 verabreicht. Gegen den Keuchhusten wurde ferner in den ersten 4 Tagen 4 mal ein Chininzäpfchen täglich gegeben. Am 3. Tage erhielt das Kind 4 mal 0,1 Luminal, an den folgenden Tagen wurden 6 Tropfen Morphium und am 4. Tage außerdem 0,2 Luminal gegeben. Da der Puls am 4. Tage auf 160 stieg, wurden mit Erfolg Cardiazol — täglich 3 mal 6 Tropfen — und Digipurat — täglich 3 mal 6 Tropfen — verordnet. Vom 7. Tage ab wurden eine Zeitlang eine Tablette Luminal und eine Tablette Noktal täglich verabreicht, später wurde das Luminal abgesetzt.

Der Erfolg dieser Behandlung ist nach 6 Tagen deutlich objektiv wahrnehmbar, das Emphysem geht zurück. Die Keuchhustenanfälle werden allerdings nur langsam weniger, und die Temperatur behält ihre steilen Zacken. Manche Autoren empfehlen kleine Öffnungen der Haut mit einer Lanzette oder Punktionen mit dünnen Troikarts. In unserem Falle wurde davon abgesehen. Die Luftansammlung ist nur ein Symptom, nicht die Grundkrankheit (81). Außerdem beschreibt Unger (75 S. 291), daß sich das Emphysem trotz Inzision in der rechten Supraklavikulargrube

noch weiter ausgebreitet habe. Roger (8 S. 319) glaubt die spontane Resorption der Luft durch anreizende trockene Reibungen zu beschleunigen, um die Durchblutung der Haut anzuregen.

Über zwei bemerkenswerte erfolgreiche Behandlungsversuche, die von Stolte-Breslau vorgeschlagen wurden, berichtet Reimold (64). Dem unaufhörlichen Einströmen von Luft in das Unterhautzellgewebe wurde durch eine 5 cm lange Hautinzision am Jugulum Einhalt geboten. Um eine oberflächliche, minutenlang sogar fast völlige Apnoe zu erzielen, wurden die Kinder in eine mit Sauerstoff gesättigte Atmosphäre gebracht, die durch Verhängen des Bettes mit feuchten Tüchern (Verhütung der Austrocknung bei der Inhalation) hergestellt wurde. Der Ansammlung von CO_2 wurde durch Aufstellen von mit Natronlauge gefüllten Gefäßen entgegengewirkt. Der Husten wurde durch große Dosen Luminalnatrium unterdrückt. Schon am nächsten Tage ist das Sistieren der Lufteinströmung objektiv nachweisbar.

Zu erwähnen ist noch, daß in unserem Falle in der letzten Zeit vor Abklingen der Pneumonie zur Beeinflussung der entzündlichen Prozesse abwechselnd Anastil (1 ccm), Omnadin (2 ccm), Myosalvarsan 0,15, Salipyrin 4 mal eine Tablette und Transpulmin 1,0 gegeben wurde. Trotzdem behielt die Temperaturkurve hartnäckig ihre steil intermittierenden Zacken bei, um dann am 25. Krankheitstage kritisch abzufallen. Das Kind wurde nach fünfwöchiger Kliniksbehandlung in gutem Allgemeinzustand entlassen.

Literatur.

1. Vitry, Emphysème général. Archiv général de Médecin 1827, Bd. 13.
2. Jahn, Emphysème général extraordinaire. Arch. génér. de Méd. 1829, Bd. 20.
3. Laennec, De l'auskultation médiate. Paris 1851.
4. Cruveilhier, Bulletins de la Société anatomique 1842.
5. Weber, Beiträge zur pathologischen Anatomie der Neugeborenen. 2. Ausg. Kiel 1852.
6. Guillot, De l'Emphysème général. Arch. génér. de Méd. 1853, Bd. 2.
7. Ozanam, Arch. génér. de Méd. 1853, Bd. 3.
8. Roger, De l'Emphysème généralisé chez les enfants. Arch. génér. de Méd. 1862, Folge 2, Bd. 20. Übersetzt: Journ. f. Kinderkrankheiten 1862, Bd. 39.
9. Moro, Über sehr langwierige kompakte Kleinkinderpneumonien mit steil intermittierendem Fieberverlauf (Säge- und Malariatyp) und gutem Ausgang. Klin. Wochenschr. 1928 Nr. 24 S. 1119.
10. Menière, Arch. génér. de Méd. 1829, Bd. 19.
11. Gittings, Subkutanes Emphysem nach explorat. Thoraxpunktion, zit. in der Monatsschr. f. Kinderkrankh. 1908.
12. Fraentzel, Über Unterhautemphysem bei Erkrankung des Respirationsapparates. Deutsche Med. WSchr. 1885 Nr. 11 S. 161.
13. Sehrt, Über einen Fall von chronischem Emphysem der unteren Rumpfhälfte. Münchner Med. WSchr. 1917 Nr. 8.
14. Gold, Über mediastin. Emphysem nach Strumektomie. Münchner Med. WSchr. 1914 Nr. 12.
15. Lexer, Lehrbuch der allgemeinen Chirurgie. 17. Aufl. II. Bd. S. 8.
16. Spengler, Diphtherie und Croup. Dtsch. Arch. f. klin. Med. Bd. 35 S. 311.
17. Schoenfeldt, Zur Frage des Spontanpneumothorax im Kindesalter. MonSchr. f. Kinderheilk. 1923, Bd. 24.
18. Mettenheimer, Deutsche Klinik 1859 Nr. 7.
19. Wimberger, Zur Röntgensymptomatologie des kindlichen Mediastin. Fortschr. a. d. Gebiete der Röntgenstr. Bd. 31 (1923/24) S. 33.
20. Demarquay, Gazette des Hospiteaux 1860.
21. Velpeau, Arch. génér. de Méd. 1846 Teil 12.
22. Roger, Union médicale 1853 S. 196.
23. Klose, Ein Fall von allgemein verbreitetem Emphysem im Verlauf von Meningitis tuberculosa. Diss. Berlin 1912.
24. Petersen, Ein Fall von extraperik. Emphysem. Berliner Klin. WSchr. 1884 Nr. 44 S. 699.
25. Schotten, Ein Fall von extraperik. Emphysem. Berliner Klin. WSchr. 1886 Nr. 51 S. 882.

26. Mueller, Über Emphysem des Mediastin. Berliner Klin. WSchr. 1888 Nr. 11 S. 205.
27. Gueneau de Mussy, Gaz. médicale de Paris 1842, X.
28. Herzog, Hautemphysem infolge init. Hustenanfalles bei trachealem Fremdkörper. Münchner Med. WSchr. 1920 Nr. 15 S. 424.
29. Agazzi, Allgemein verbreitetes Emphysem bei trachealem Fremdkörper, zit. im ZBl. f. d. ges. Kinderheilk. 13, 1923.
30. Steffen, Klinik der Kinderkrankheiten. Berlin (Verlag Hirschwald) 1869.
31. Anginiard, Récueil de vétérinaire. 1857.
32. Nivaise, De l'Emphysème souscutané produit pendant l'accouchement, zit. im ZBl. f. allg. Pathologie 1897, 8.
33. Depaul, Gazette médic., Paris, Oktober 1842.

Primäre Pneumonien

(12 Fälle mit allgemein verbreitetem Emphysem).

34. a) Roger (8): Fall 4, 10, 11, 12, 13.
b) Baudelocque, zit. bei Hervieux = Journ. f. Kinderkrankh. Bd. 39 S. 122.
c) Gielczynski, Wien. Klin. WSchr. 1912 S. 959.
d) Maret, zit. in MSchr. f. Kinderheilk. 1905 S. 531.
e) Squarti, zit. in MSchr. f. Kinderheilk. 1922, Bd. 20 S. 300.
f) Damsch, Deutsche Med. WSchr. 1891 Nr. 18 S. 614.
g) Stransky, Zeitschr. f. Kinderheilk. Bd. 38 S. 479: Fall 2 u. 3.

Grippepneumonien

(15 Fälle mit allgemein verbreitetem und 2 mit mediast. Emphysem).

35. a) Zarfl, Jahrb. f. Kinderheilk. Bd. 80 S. 346.
b) Gehrt, Deutsche Med. WSchr. 1920 Nr. 38 S. 1052 (4 Fälle).
c) Schwenkenbecher, Münchner Med. WSchr. 1919 Nr. 47 (2 Fälle).
d) Wassermann, Wiener Klin. WSchr. 1920 Nr. 6 (4 Fälle, davon 2 mit mediast. Emphysem).
e) Schoenfeldt, MonSchr. f. Kinderheilk. 1923, Bd. 24 S. 231.

Masernpneumonien

(8 Fälle mit allgemein verbreitetem Emphysem).

36. a) Roger (8) Fall 14 (zugleich Tbc.).
b) Foerster, Jahrb. f. Kinderheilk. Bd. 48 S. 92 und S. 103.
c) Delcourt, zit. im Jahrb. f. Kinderheilk. Bd. 79 S. 488.
d) Reimold, Klin. WSchr. 1926 S. 352.
e) Giovanni, zit. im ZBl. f. d. ges. Kinderheilk. 1924, 15.
f) Schoeneich, zit. im Jahrb. f. Kinderheilk. Bd. 67 S. 352.
g) Wentzler, Deutsche Med. WSchr. 1921 Nr. 33 S. 959: Fall 2.

Pneumonie und Keuchhusten, bzw. Krampfhusten

(5 Fälle mit allgemein verbreitetem Emphysem, 3 mit mediast. Emphysem).

37. a) Roger (8): Fall 2 (zugleich Masern), 8, 9.
    b) Guillot (6 S. 161—163): 3 Fälle von mediast. Emphysem.
    c) Unger, Sonderabdr. a. d. Arch. f. Kinderheilk. Bd. 86 Heft 4.
    d) Eigener, oben aufgeführter Fall.
38. Hervieux, Über das Lungenemphysem kleiner Kinder. Journ. f. Kinderkrankh. Bd. 39, 1862.
39. Grawitz, Über Lungenemphysem. Deutsche Med. WSchr. 1892 Nr. 9 S. 201.
40. Traube, Deutsche Klinik 1860 Nr. 47.

Tuberkulose

(13 Fälle mit allgemein verbreitetem Emphysem).

41. a) Roger (8): Fall 14—19.
    b) Foerster, Jahrb. f. Kinderheilk. Bd. 48 S. 90 und (zit.) S. 98: 2 Fälle (beide mit Masern).
    c) Gordon, zit. im Jahrb. f. Kinderheilk. Bd. 51 S. 710.
    d) Pelfort, zit. im ZBl. f. d. ges. Kinderheilk. 15, 1924, S. 243.
    e) Althertum, Klin. WSchr. 1922 Nr. 44 S. 2189.
    f) Fraentzel, Deutsche Med. WSchr. 1885 Nr. 11 S. 162 (2 Fälle).
42. Colas, Thèse de Paris 1893 Nr. 110.
43. Aschoff, Path. Anatomie. 7. Aufl. II. Bd. S. 319.
44. Gehrt, Hautemphysem und Stenose bei Grippe. Deutsche Med. WSchr. 1920 Nr. 38.

Grippebronchitis

(4 Fälle mit allgemein verbreitetem Emphysem).

45. a) Schwenkenbecher, Münchner Med. WSchr. 1919 Nr. 47.
    b) Schotten, Deutsche Med. WSchr. 1920 Nr. 27 S. 741.
    c) Finkelstein, Lehrb. der Säuglingskrankh. 1921 S. 580 (2 Fälle).

Keuchhusten

(7 Fälle mit allgemein verbreitetem Emphysem).

46. a) Roger (8): Fall 1, 5, 6 (zugleich Masern), 7, 19 (zugleich Tuberkulose).
    b) Herapath, The Lanzet, Aug. 1843, zit. bei Hervieux (38 S. 121).
    c) Bierbaum, Journ. f. Kinderkrankh. 1860, Bd. 35 S. 91.

Masern

(5 Fälle mit allgemein verbreitetem Emphysem).

47. a) Swoboda, MonSchr. f. Kinderheilk. 1905 Nr. 5 S. 296.
    b) Palleske, Deutsche Med. WSchr. 1898 Nr. 16 S. 255.
    c) Mery und Girard, zit. im Jahrb. f. Kinderheilk. Bd. 88 S. 148 (2 Fälle).
    d) Wentzler (48): Fall 1.

48. Wentzler, Zur Frage des allgemein verbreiteten Emphysems. Deutsche Med. WSchr. 1921 Nr. 33 S. 959.
49. v. Torday, Arch. f. Kinderheilk. Bd. 8 Heft 8.
50. Bartels, Beobachtungen über die häutige Bräune. Dtsch. Arch. f. kl. Med. Bd. II Heft 4 u. 5, Leipzig 1867.
51. Rauchfuß, Laryngo-Tracheo-Stenosis. Gerhardts Handb. d. Kinderkrankh. III. Bd. 2. Hälfte.
52. Koehler, Arch. f. experim. Pathologie VII, 1877.
53. v. Bokay, Hautemphysem bei intubierten Croupfällen. Jahrb. f. Kinderheilk. 89 S. 461.
54. Bauer, 2 Fälle von subkut. Emphysem während der Intubation. Jahrb. f. Kinderheilk. Bd. 41.
55. Giosetti, zit. im Jahrb. f. Kinderheilk. Bd. 73 S. 514.
56. Hammes, Zur Frage des Hautemphysems als Intubationstrauma (2 Fälle). Arch. f. Kinderheilk. 1908, Bd. 48 S. 207.
57. Leiner, Mediastinales Emphysem bei tracheotom. Kindern. Jahrb. f. Kinderheilk. Bd. 58 S. 448.
58. Ewart und Roderic, zit. im Jahrb. f. Kinderheilk. Bd. 52 S. 151.
59. Demarquay, Arch. génér. de Méd., Oktober 1859, S. 424.
60. Finkelstein, Säuglingskrankheiten. Berlin (Fischer) 1908. 2. Hälfte 1. Abt. S. 20.
61. Stransky, Zur Klinik der Alveolarruptur und ihrer Folgezustände. Zeitschr. f. Kinderheilk. Bd. 38 S. 479.
62. Wilkins, zit. im Arch. f. Kinderheilk. Bd. 73 S. 504.
63. Kirchgeßner, Über einen Fall von subkut. Emphysem bei Neugeborenen. Hegars Beiträge 9. Bd. 1. Heft, zit. in MSchr. f. Kinderheilk. 1904 Nr. 12 S. 702.
64. Reimold, Beiträge zur Klinik und Therapie des allgemein verbreiteten Emphysems. Klin. WSchr. 1926 Nr. 9.
65. Girsdansky, zit. im Jahrb. f. Kinderheilk. Bd. 51 S. 710.
66. Peter, Heiderich, Wetzel, Handb. der Anatomie des Kindes. München 1928. (Noch im Erscheinen.)
67. Orth, Beitrag zur Kenntnis des Lungenemphysems. Berliner Klin. WSchr. 1905 Nr. 1 S. 1.
68. Fuerst, Emphysem im Kindesalter. Gerhardts Handb. d. Kinderkrankh. 1873.
69. Damsch, Über Unterhautemphysem bei Bronchopneumon. Deutsche Med. WSchr. 1891 Nr. 18.
70. Galliard, Emphysème sous-cutané familial. La semaine médic. 1896 année 16 S. 481.
71. Henke und Lubarsch, Handbuch der spez. pathol. Anatomie und Histologie III, 1.
72. Huschke, Lehre von den Eingeweiden und Sinnesorganen des menschlichen Körpers. Leipzig (Verlag Voß) 1844.
73. Pfaundler und Schloßmann, Handbuch der Kinderheilkunde II. Bd. 1. Hälfte (von Feer).
74. Virchow, Handbuch der speziellen Pathologie und Therapie V. Bd. 1. Abt. S. 559.
75. Unger, Allgemein verbreitetes Emphysem als Komplikation von Bronchopneumonie und Pertussis. Sonderabdr. a. d. Arch. f. Kinderheilk. Bd. 86 Heft 4.

76. Imperatori, Laryngoskope 1924, Bd. 34 Nr. 2 S. 107, zit. im ZBl. f. d. ges. Kinderheilk. 1925, Bd. 18.
77. Foerster, Jahrb. f. Kinderheilk. Bd. 48.
78. Bruening-Schwalbe, Handbuch der allgemeinen Pathologie und pathol. Anatomie des Kindesalters II. Bd. 1. Abt. (v. Ribbert).
79. Duken, Die Besonderheiten der röntgenologischen Thoraxdiagnostik im Kindesalter. Jena (Verlag Fischer) 1924.
80. Fraenkel, Über interstit. Lungenemphysem unter Berücksichtigung des mediast. und subpleur. Emphysems. Berliner Klin. WSchr. 1910 Nr. 43 S. 1962.
81. Wassermann, Das mediastinale Emphysem. Wiener Klin. WSchr. 1920 Nr. 16.
82. Saupe, Das Thorax-Röntgenbild im frühen Kindesalter. Lehmanns med. Atlas, München 1925.
83. Mohr-Staehelin, Handbuch der inneren Medizin.
84. Aßmann, Klinische Röntgendiagnostik. Leipzig (Verlag Vogel) 1929.
85. Duken, Demonstration zur Frage des mediastinalen Emphysems. MSchr. f. Kinderheilk. 1922, Bd. 22 S. 342.
86. Sior, Über Spontanpneumothorax. Jahrb. f. Kinderheilk. Bd. 94 S. 134.

Lebenslauf.

Als Sohn des praktischen Arztes Dr. Ewald Luyken und seiner Frau geb. Niemöller wurde ich am 23. Mai 1906 in Stolberg (Harz) geboren. Ich besuchte das Gymnasium zu Gütersloh, die Klosterschule in Ilfeld und bestand am Gymnasium zu Sangerhausen am 19. September 1925 die Reifeprüfung. Während meiner vorklinischen Semester besuchte ich die Universitäten in Bonn und Greifswald, wo ich am 10. November 1927 die ärztliche Vorprüfung ablegte. Mit meinen klinischen Studien begann ich je ein Semester in Hamburg, Wien und München. Darauf besuchte ich drei Semester lang die Universitätskliniken in Göttingen, wo ich am 10. Januar 1931 die ärztliche Prüfung bestand.